

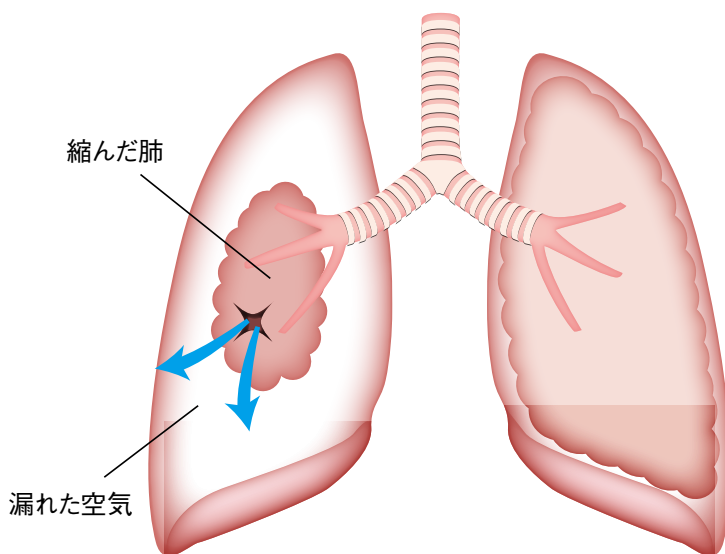


ヒトの胸部は、胸椎(背骨)・肋骨・肋間筋(肋骨の間にある筋肉)・胸骨(前胸部にある骨)などでできている筒のような形(胸壁)の中に肺・心臓などがすっぽりと収まっている構造をしています。胸膜は肺を包む2枚の薄い膜で、肺そのものの表面を包む臓側胸膜(ぞうそくきょうまく)と胸の壁の内側を覆っている壁側胸膜(へきそくきょうまく)とがあります(胸膜腫瘍の図を参照)。2枚の膜の間のスペースを胸腔と言いますが、ここにはわずかな水(胸水)があり呼吸に伴って肺と胸の壁がこすれてしまわないよう潤滑材の役割を果たしています。

肺は、左右それぞれ気管支という空気を通す管につながった風船のような構造をしています。臓側胸膜という風船の皮にあたる部分に穴が開き肺内の空気が、臓側胸膜と壁側胸膜の間のスペースにもれてしまうことを気胸といいます。原因別に

自然気胸、外傷性気胸、医原性気胸などと呼ばれることもあります。自然気胸には、原発性と続発性の2つがあり、多くは原発性です。原発性自然気胸は背が高く細長い体型の若い男性に多発します。胸膜近くの肺や、胸膜そのものに存在している嚢胞(のうほう)とよばれる空気の袋が破れてしまうことによって起こります。続発性自然気胸の多くは、タバコによって肺が壊れていく“慢性閉塞性肺疾患(COPD)”という病気をもととして起こるものです。外傷性気胸は、交通事故などの外傷により胸膜に穴が開いたもの、医原性気胸は、針を刺すなどの医療行為により胸膜に穴を開けてしまった結果起こった気胸をいいます。

特殊な気胸としては血気胸と呼ばれる状態があります。これは、外傷性気胸で胸膜と一緒に近傍の大きな血管が傷ついた場合や、壁側胸膜と臓側胸膜をつなぐ血管が存在していたため気胸とともに



にこの血管が破綻することで、気胸とともに出血が起こったものです。また、胸膜にできた穴が一方向性の弁のような役割をすることで胸腔にどんどん空気が貯まり圧力が高まると心臓や大きな血管を圧迫して血圧の低下など重篤な状態になることがあります。これを緊張性気胸と言います。

症状としては、多くの場合、胸の痛みや息切れ、ときにはせきが突然始まります。入った空気の量や、肺のしぼみ具合、元々の肺機能などにより、症状の進み具合、程度はさまざまです。

肺のしぼみ具合が少なく症状が軽い場合は、自然に治ることも多く経過観察を行います。低酸素血症、呼吸困難などの症状が強い場合、体表から針を刺して空気を抜いたり、トロッカーカテーテルと呼ばれる管を胸腔に留置して空気を持続的に体の外に出すような処置をします。以上のような処置によって速やかに改善しない場合は手術が必要になります。最近では、胸に3か所程度の小さな穴を開けて胸腔鏡という器具で処置を行うことが多くなりました。

MEMO

日本呼吸器学会では学会ホームページにて「市民のみなさま向け」に様々なコンテンツを公開しています。ぜひご覧ください！



## 呼吸器の病気

Respiratory disease

『疾患別』に症状や、診断・治療方法を解説しています。

## 呼吸器



Q&A

『症状から』対応方法などをQ&A形式でお答えします。

※ここに書かれている内容は、あくまで一般的なものであり、必ずしも貴方の病気にあてはまらない事もありますので、この内容を参考にし、呼吸器の専門医の診察を受けてください。

日本呼吸器学会  
ホームページ

[www.jrs.or.jp/](http://www.jrs.or.jp/)